

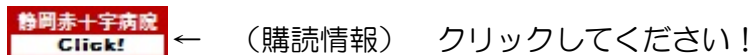
医中誌 Web (Ver.6) アイコン説明

Update : 2021.12.1

2022年に新バージョン！(Ver.6)

1. 医中誌 Web 版 入口

静岡赤十字病院図書室ページの「医中誌」アイコンから利用可能です。



静岡赤十字病院 図書室ホームページ <http://www.jrc-lib.jp/library/shizuoka>

2. 検索結果表示アイコン

(1) 表示されるアイコンは施設により異なります。関東連合産科婦人科学会は無料です。



契約しているデータベースのアイコンが表示されたらそのまま
アイコンをクリックすると、**全文が表示**されます。
 (メディカルオンライン FAX は申込後、5分程度で FAX 送信されます)。

すべてのアイコンに表示されます(冊子体の所蔵確認・フリーアクセス案内)。

緩和ケアに関する薬剤師を対象とした卒後教育の有用性

内田 まやこ(同志社女子大学 薬学部医療薬学科臨床薬学教育研究センター)
 薬局(0044-0035)72巻11号 Page3307-3311(2021.10)

VA05090023<Pre 医中誌>

静岡赤十字病院 Click!    **メディカルオンライン**

【薬局・薬剤師の地域展開-コミュニティ・ファーマシー】薬局を拠点とした地域包括ケアへの歩みと今後の展望 医薬品事業者の立場から

孫 尚孝(ファーマシー 医療連携部)
 公衆衛生(0368-5187)81巻11号 Page888-894(2017.11)

2018019397, DOI : 10.11477/mf.1401209772  **医書.jp**

静岡赤十字病院 Click! 

脾転移を来した腎細胞癌の1例

山口 峻介(労働者健康安全機構新潟労災病院 泌尿器科), 羽場 知己, 川口 誠, 小池 宏
 泌尿器科紀要(0018-1994)63巻9号 Page371-375(2017.09)

症例は72歳女性で、64歳時に左腎細胞癌の診断で根治的左腎摘出術および患側の傍大動脈リンパ節郭清術が施行された。術後3年後のCTにて径2.4cm大、単発の傍大動脈リンパ節転移再発が疑われ、後腹膜リンパ節郭清術が施行された。病理診断は腎細胞癌のリンパ節転移であった。術後8年のCTで脾腫瘍を認め、ほかに他臓器転移を認めなかった。腎細胞癌脾転移の疑いで入院した。脾摘出術を施行し、術中に腹腔内の他臓器やリンパ節に転移を…[もっと見る](#)

2017406227

静岡赤十字病院 Click!  **リポジトリ (無料公開)**

看護補助者の病棟業務スリム化への取り組み


福島 静代(静岡赤十字病院 看護部), 池ヶ谷 久美子, 小野寺 京子, 有江 真由美, 増田 香枝, 牧野 仁美
 日赤医学(0387-1215)68巻1号 Page239(2016.09)

2017047522

静岡赤十字病院 Click!  **赤十字リポジトリ**

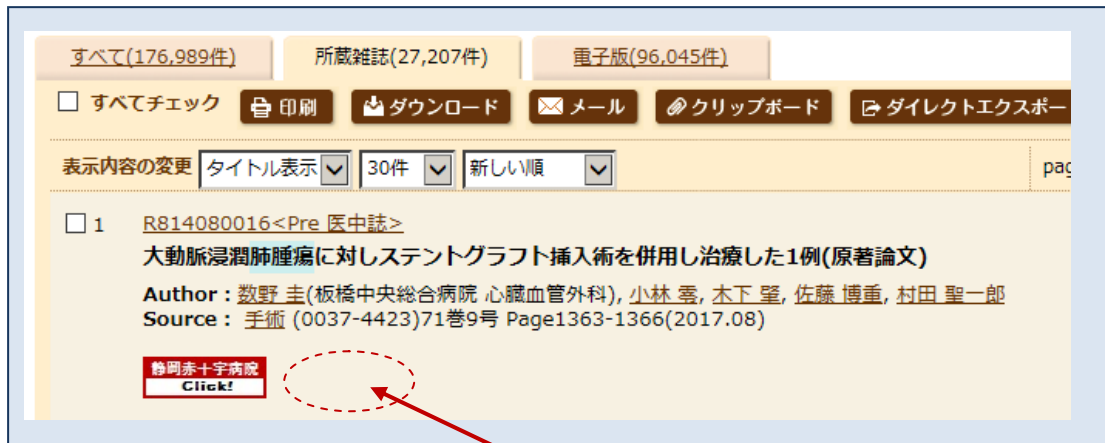
アイコンの種類


- 1) メディカルオンライン   
 - 2) 機関リポジトリ 
 またはオリジナルアイコン   各大学のアイコン
 - 3) 医書.jp 
 - 4) PubMed 
 - 5) リゾルバアイコン (静岡赤十字病院) 
- OA (オープンアクセス:フリー) / 冊子体契約情報 / 契約電子ジャーナル情報掲載

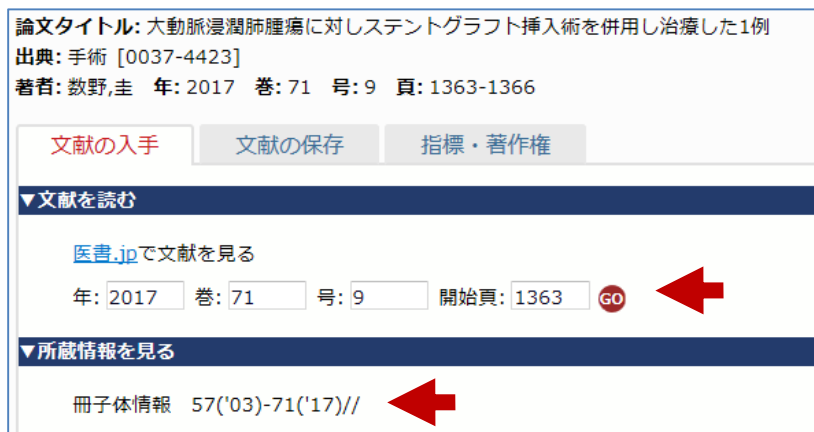 **全文テキスト**

「全文テキスト」アイコンは、学会の抄録集(会議録)に表示されます。

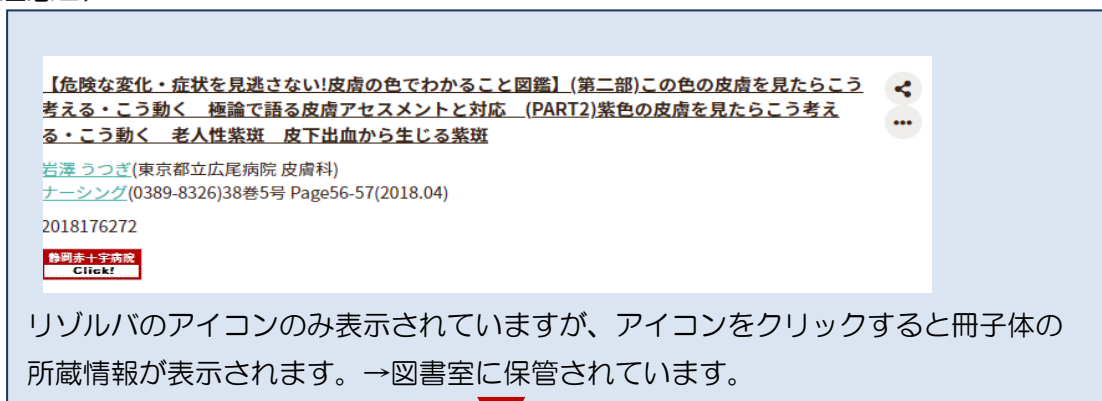
- (2) **静岡赤十字病院 Click!** リンクリゾルバ (SFX) アイコンをクリックすると、
- 該当の有料電子ジャーナルを契約していない場合は 出版社アイコンは表示されず、SFX アイコンのみの表示です。SFX アイコンからフリーで使えるジャーナルもあります。(注意1)



「手術」は、医書.jpの契約であるため、 このアイコンが表示されるはずですが、医中誌 Web の掲載遅延により、アイコンが非表示の場合があります。その場合は、**静岡赤十字病院 Click!** こちらのリゾルバアイコンをクリックすれば、**電子ジャーナル**と**冊子**の所蔵情報が確認できます。



(注意2)





論文タイトル:【危険な変化・症状を見逃さない!皮膚の色でわかること図鑑】(第二部)この色の皮膚を見たらこう考える・こう動く
 極論で語る皮膚アセスメントと対応 (PART2)紫色の皮膚を見たらこう考える・こう動く 老人性紫斑 皮下出血から生
 じる紫斑
 出典:月刊ナーシング [0389-8326]
 著者:岩澤,うつぎ 年:2018 巻:38 号:5 頁:56-57

文献の入手 文献の保存 指標・著作権

▼電子ジャーナルで文献を読む(利用可)

文献へのリンクはありません


▼所蔵情報を見る

冊子体情報 37('17)+

(3) 医書.jp

●医学書院、南江堂等発行の72誌が電子ジャーナルで利用できます。

「Brain and Nerve」「病院」「保健師ジャーナル」「訪問看護と介護」「胃と腸」「耳鼻咽喉科・頭頸部外科」「JIM」「助産雑誌」「看護学雑誌」「看護管理」「看護研究」「看護教育」「肝胆脾画像」「検査と技術」「公衆衛生」「LiSA」「Medicina」「脳神経外科」「理学療法ジャーナル」「臨床婦人科産科」「臨床眼科」「臨床外科」「臨床皮膚科」「臨床泌尿器科」「臨床検査」「臨床整形外科」「精神医学」「精神看護」「生体の科学」「総合リハビリテーション」「糖尿病診療マスター」「内科」「外科」「胸部外科」「手術」・・・



(4) メディカルオンライン PDF

メディカルオンラインに収録されている文献です。
 アイコンをクリックするとフルテキストがPDFで利用できます。

(5) メディカルオンライン FAX

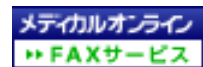
メディカルオンラインに収録されています。

アイコンをクリックしてファックス番号を入力してください。

平日 18 時までなら約5分程度で、フルテキスト文献がファックスで入手できます。

アイコンをクリックして、必須事項を入力してください。

FAX サービスアイコンは、リゾルバには反映されません。



直接、このアイコンをクリックして、FAX 申し込みをしてください。

依頼後5分ほどでファックスにて届きます。

- (6) 全文テキスト アイコンは、学会の抄録集（会議録）が利用できる場合に表示されます。

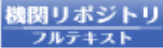
- (7) 関東連合産科婦人科学会 無料でフルテキストが利用できます。


- (8) 日本手外科学会様が提供する「日本手外科学会雑誌」のオンライン版 (e-ISSN ; 2188-1820) です。リンクの対象は、26 巻 3 号 (2010 年 5 月発行)

以降です。

論文の閲覧には日本手外科学会の会員認証が必要ですが、29巻2号（2012年11月発行）以降の論文については非会員でもpay per viewでご購入可能。

*現在表示設定は行っていません。ご希望があれば図書室まで。

- (9)  機関リポジトリのアイコンが表示されます。無料でご利用いただけます。このアイコンの他、大学オリジナルのアイコンが表示される場合もあります。

「赤十字リポジトリ」はこちらのアイコンが表示されます。「静岡赤十字病院研究報」もこちらのアイコンから  フルテキストが利用可能です。

3. 文献の取り寄せ依頼

電子ジャーナルの契約なし、冊子体の所蔵が無い場合は、①Google Scholarで検索してみる、②リポジトリサイトを検索してみる、③OAIster（オイスター）海外のリゾルバサイトで検索してみる。④Research Gateで依頼してみる。

⑤文献取り寄せを図書室に依頼する。



▼文献を探す

Google Scholarで検索する GO ①

Article Title ▼
検索語: 骨肉腫の微小環境におけるIL-8 signalの意義

JAIRO(学術機関リポジトリポータル)で検索する GO ②

論文タイトル ▼
検索語: 骨肉腫の微小環境におけるIL-8 signalの意義

OAIsterで検索する GO ③

論文タイトル ▼
検索語: 骨肉腫の微小環境におけるIL-8 signalの意義

ResearchGateで検索する GO ④

論文タイトル ▼
検索語: 骨肉腫の微小環境におけるIL-8 signalの意義

▼文献の取り寄せをする

文献申込を申し込む GO ⑤

⑤文献の取り寄せをする

▼文献の取り寄せをする

[文献申込](#)を申し込む **GO**

GO をクリック

静岡赤十字病院 文献申込フォーム

以下の内容を入力し、「申込」ボタンをクリックしてください。
 図書室にメールが送信されます。
 左の見出しの*は必須の入力項目です。

| | |
|---------|--|
| *所属 | <input type="text"/> |
| *氏名 | <input type="text"/> |
| *E-mail | <input type="text"/> |
| *取り寄せ | 普通 (約 1 週間) <input type="button" value="v"/> |
| コメント | <input type="text"/> |
| 論文名 | 骨肉腫の微小環境におけるIL-8 signalの意義 |
| 著者名 | 河野, 正典 |
| 雑誌名 | 日本整形外科学会雑誌 |
| ISSN | 0021-5325 |
| 年 | 2017 |
| 巻 | 91 |
| 号 | 8 |
| ページ | S1827 |
| DOI | <input type="text"/> |
| リンク元 | jamas.or.jp.ichuweb |
| PMID | <input type="text"/> |
| 医中誌ID | 2018014859 |

所属に病院名は不要です。

PubMed や医中誌 Web で検索した流れでこの画面を表示した場合は、自動的に論題の書誌事項が入力されています。

* 部分を入力し、「**申込**」をクリックしてください。図書室にメール送信されます。

1 週間以上経っても文献が届かない場合は、メールが送信できていない場合もありますので、図書室にお問い合わせください。文献が有料の場合は、送料天引きです。

(注意) 静岡赤十字病院での電子ジャーナル[契約](#)は、正職員のみでの利用にて契約をしております。
非常勤等の方は、ご所属の病院にてご利用ください。

医中誌 Web についてご不明な点は、図書室担当者に問い合わせください。
当院以外の方、無断での使用はご遠慮ください。

問い合わせ・作成 : 静岡赤十字病院図書室
2021.12.1 作成